

## Sutura estetica cutanea nelle lesioni con perdita di sostanza con la tecnica di avvicinamento degli aghi contrapposti

L. TESSARI

The aim of this technique is to obtain, for first intention, the healing of wide cutaneous lesions. In the last 5 years, approximately 50 cases of phlebological or decubitus ulcers, post traumatic losses of substance and wide cutaneous lesions for the removal of dysplastic nevi or cutaneous carcinomas have been treated with this technique, using a series of contrary needles in order to improve the cutaneous approach. The recovery was always obtained, for first intention, in an average of 11 days and with a satisfactory esthetical result. This technique proved to be an effective treatment of the wide cutaneous lesions in phlebology, dermatology and emergency fields.

**KEY WORDS:** Suture techniques - Sutures - Skin.

A ognuno di noi, nella pratica flebologica o chirurgica quotidiana, è capitato di dover attendere anche mesi affinché un'ulcera ben detersa e pulita, una perdita di sostanza post-traumatica più o meno ampia, un'escara post-scleroterapica, una vasta asportazione cutanea per un nevo displastico o congenito o per un carcinoma cutaneo guarisca per seconda intenzione con le comuni tecniche elastocompressive, o con innesti o trasposizione di lembi cutanei.

Far guarire queste perdite di sostanza per prima intenzione spesso non è possibile, in quanto l'avvicinamento dei lembi cutanei recintati provoca spesso, oltre all'allargamento della ferita stessa, delle sezioni cutanee trasversali nella sede dei punti di sutura con peggioramento della deiscenza stessa.

La tecnica innovativa proposta, sfruttando le pro-

Indirizzo per la richiesta di estratti: Dott. L. Tessari, Località Broglie 8/f, 37019 Peschiera del Garda (Verona). E-mail: lortes@icmnet.it

Fondazione G. Bassi, Trieste

prietà visco-elastiche della cute con una trazione estesa su un'ampia superficie lineare e, in particolare, sulla tela sub cutanea superficiale, è in grado di approssimare i lembi cutanei della perdita di sostanza e chiudere, quindi, con una sutura, anche estetica, per prima intenzione ferite con perdita di sostanza anche estesa, piaghe deterse, escare post-scleroterapiche ecc., che, altrimenti, richiederebbero metodiche terapeutiche alternative e molto tempo per la guarigione.

### Tecnica

La metodica consiste nell'introdurre nella cute prima e nella tela sottocutanea superficiale poi un ago per tutta la sua lunghezza prima di farlo di nuovo uscire dalla cute e «tapparlo» con un altro ago più piccolo inserito nel primo (ad esempio 20G nel 18G oppure 23G nel 20G). L'innesto di ago che si è infisso su un lembo della ferita cutanea va poi ripetuto nel lembo contrapposto.

Si inseriscono a questo punto uno o più fili riassorbibili (vicryl o dixon) nei piani sottocutanei girando intorno all'asta metallica dell'ago prima da un lato e poi dall'altro; il successivo nodo sui fili così introdotti induce l'avvicinamento dei lembi della ferita con una trazione omogenea ed equamente distribuita su tutta la tela sub

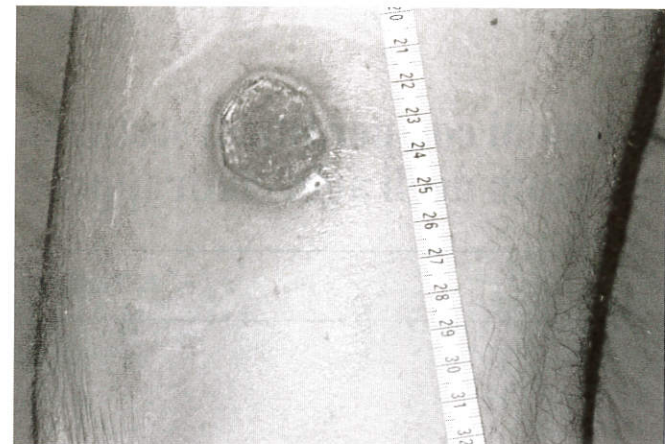

Figura 1.—Vasta ulcera post traumatica di 4 cm di diametro.

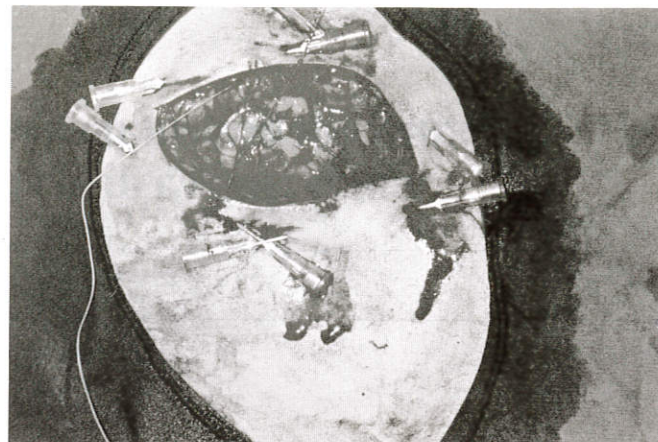

Figura 4.—Punti di trazione sub dermici.

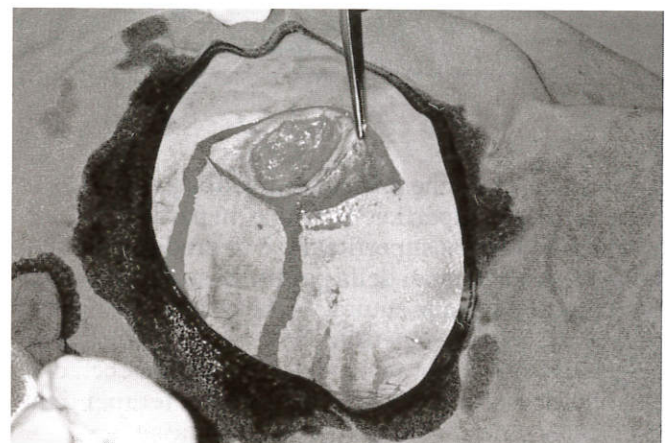


Figura 2.—Recentazione dei margini dell'ulcera.

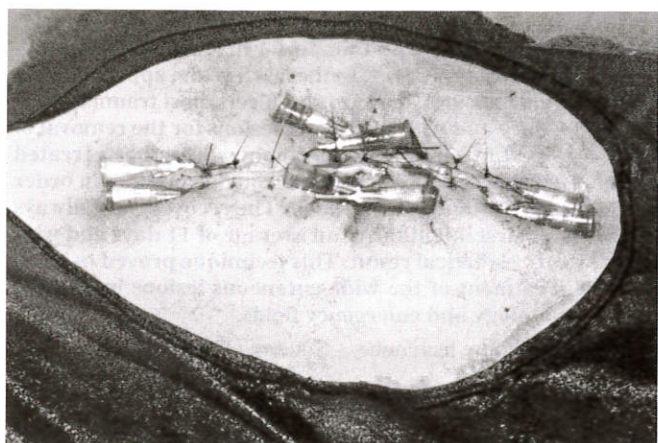


Figura 5.—Sutura completata.

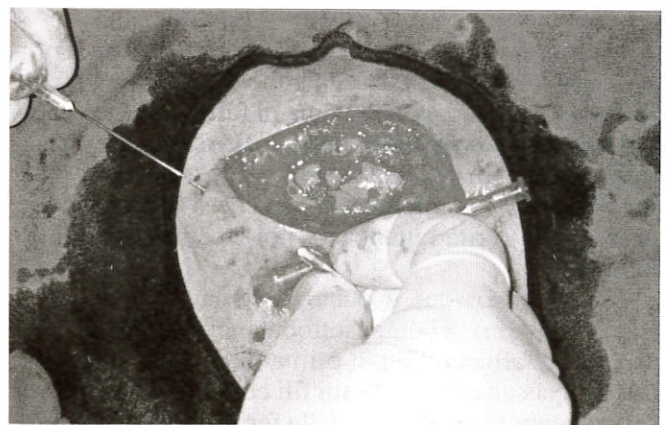


Figura 3.—Posizionamento degli aghi contrapposti.

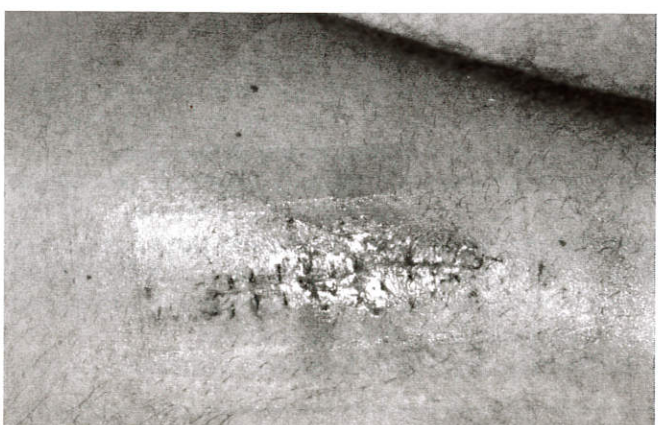

Figura 6.—Rimozione dei punti di sutura 10 giorni dopo.

cutanea superficiale: si può, quindi, procedere alla sutura definitiva, anche estetica, della cute stessa<sup>1</sup>.

Gli aghi vanno lasciati in sede per 8/10 giorni, vanno poi sfilati l'uno dall'altro e dalla cute stessa che, nel frattempo, ha potuto, per le sue capacità visco-elastiche, adattarsi alla nuova superficie da ricoprire senza segni di decubito nei rimanenti punti di sutura che andranno rimossi allo scadere del 10°-12° giorno (Figure 1-6).

### Conclusioni

Questa tecnica facilmente riproducibile permette in maniera sterile con materiali d'ambulatorio di uso comune e di basso costo di ottenere guarigioni di piaghe, escare post-traumatiche o ferite con perdita di sostanza in tempi sufficientemente brevi e gratificanti anche dal punto di vista estetico, sia per il flebologo che per il paziente stesso.

### Riassunto

Lo scopo di questa tecnica è guarire per prima intenzione vaste lesioni cutanee. Nel corso degli ultimi 5 anni circa 50 casi fra ulcere flebologiche o da decubito, perdite di sostanza post-traumatiche e vaste lesioni cutanee per l'asportazione di nevi displastici o carcinomi cutanei sono stati trattati con questa tecnica utilizzando una serie di aghi contrapposti per migliorare l'avvicinamento cutaneo. La guarigione è avvenuta sempre per prima intenzione in una media di 11 giorni e con un risultato estetico soddisfacente. Questa tecnica si è dimostrata un presidio efficace e sicuro nel trattamento delle vaste lesioni cutanee in ambito flebologico, dermatologico e di pronto soccorso.

PAROLE CHIAVE: Sutura cutanea - Perdita di sostanza - Tecnica chirurgica - Aghi.

### Bibliografia

1. Tessari L. Sutura cutanea con tecnica di avvicinamento (tecnica dei 4 aghi). La piattaforma della flebolinfologia. [www.cavezzi.it](http://www.cavezzi.it).